

# ANATOMI DAN GAMBARAN *ULTRASOUND* ORGAN REPRODUKSI SELAMA SIKLUS ESTRUS PADA KUDA GAYO BETINA

## *Anatomy and Ultrasound Imaging of Reproductive Organs of Gayo Mares During Estrous Cycle*

Juli Melia<sup>1</sup>, Muhammad Agil<sup>2</sup>, Iman Supriatna<sup>2</sup>, dan Amrozi<sup>2\*</sup>

<sup>1</sup>Laboratorium Reproduksi Fakultas Kedokteran Hewan Universitas Syiah Kuala, Banda Aceh

<sup>2</sup>Bagian Reproduksi dan Kebidanan Departemen Klinik Reproduksi dan Patologi Fakultas Kedokteran Hewan Institut Pertanian Bogor, Bogor

\*Corresponding author: amrozi217@gmail.com

### ABSTRAK

Penelitian ini bertujuan mengkaji anatomi organ reproduksi kuda gayo. Penelitian ini menggunakan sampel organ reproduksi kuda gayo betina ( $n=3$ ) untuk pengamatan morfologi dan morfometri organ reproduksi kuda. Ovarium difiksasi dalam larutan paraformaldehid 4% untuk pembuatan preparat histologis, selanjutnya dilakukan pewarnaan hematoxylin eosin (HE) dan *Masson's trichome* (MT). Tiga ekor kuda gayo betina induk diamati diameter dan perubahan gambaran uterusnya selama siklus estrus secara *real time* dengan *ultrasound*. Hasil penelitian menunjukkan bahwa secara umum kelengkapan organ reproduksi kuda gayo betina sama dengan kuda lain dengan morfometri organ reproduksi lebih kecil. Panjang total traktus reproduksi kuda gayo betina dari labia sampai apeks kornua adalah  $48,00 \pm 1,00$  cm. Berat ovarium kuda gayo kiri adalah  $19,07 \pm 7,70$  g dan kanan adalah  $24,43 \pm 0,83$  g. Secara umum, ukuran tersebut lebih kecil dibanding kuda jenis lain. Secara histologis, tidak ada perbedaan struktur ovarium kuda gayo betina dengan kuda lain. Bagian korteks banyak dijumpai folikel yang dikelilingi pembuluh darah, folikel dengan berbagai tahapan perkembangan, folikel yang tumbuh sehat, folikel yang atresi, dan *corpus albican*; bagian medula banyak terdapat jaringan penunjang. Gambaran *ultrasound* uterus menunjukkan adanya perubahan diameter selama siklus estrus dengan diameter korpus uterus terbesar pada saat estrus ( $4,43 \pm 0,01$  cm) pada kuda dengan siklus estrus 21 hari dan  $6,30 \pm 1,41$  cm pada kuda dengan siklus estrus 24 hari. Kesimpulan penelitian ini adalah morfometri organ reproduksi kuda gayo betina lebih kecil dibanding kuda lain, dengan bentuk ovarium yang lebih dinamis dan adanya perubahan diameter uterus selama siklus estrus akibat perubahan ketebalan endometrium.

Kata kunci: kuda gayo betina, organ reproduksi, siklus estrus

### ABSTRACT

*The present study examines anatomy of Gayo mare reproductive organs. This study used three sample of Gayo mare reproductive organs ( $n=3$ ) for observation of morphology and morphometric of the mare reproductive organs. The ovarium was fixed in 4% paraformaldehyde solution then followed by histological method and stained using hematoxylin and eosin (HE) and Masson's trichome (MT). Three mares were observed for diameter and changes overview of uterus during estrous cycle in real time using ultrasound. The results showed that, in general, the anatomy of Gayo mare's reproductive organs was similar to other mares, but smaller in morphometry. The total length of the Gayo mare's reproductive tract from labia to apex cornua was  $48,00 \pm 1,00$  cm. Weight of Gayo mare's left ovary was  $19,07 \pm 7,70$  g and the right was  $24,43 \pm 0,83$  g. Histologically, there was no difference between Gayo mare's structure and other mares. In cortex uteri there were some follicles surrounded by capillary, various development stages of follicles, healthy follicles, atretic follicle, and corpus albican; while in medulla there were a lot of connective tissues. Ultrasound of the uterus showed the change in diameter during estrous cycle with the largest diameter of corpus uteri was  $4,43 \pm 0,10$  cm in horses with estrous cycle of 21 days and  $6,30 \pm 0,93$  cm in horses with 24 days estrous cycle. In conclusion, the morphometry of Gayo mare reproductive organs are smaller than the other horses and there are differences in diameter of the uterus during the estrous cycle due to the changes of endometrium thickness.*

Key words: Gayo mare, reproductive organ, estrous cycle

### PENDAHULUAN

Kuda lokal di Indonesia terdiri 11 jenis yang tersebar di seluruh wilayah Indonesia. Umumnya pemberian nama kuda sesuai dengan daerah tempat kuda tersebut berada. Kuda gayo merupakan salah satu kuda asli Indonesia selain kuda-kuda lokal lainnya sesuai dengan Surat Keputusan Menteri Pertanian Republik Indonesia No. 1054/Kpts/SR.120/10/2014. Kuda gayo berbeda dengan kuda arab maupun kuda *thoroughbred* yang memiliki tinggi tubuh 150-170 cm dan bobot badan 500 kg, sedangkan tinggi kuda gayo 113-119 cm dengan bobot badan 215-273 kg dan dikategorikan dalam kuda poni. Berdasarkan data dari Dinas Peternakan dan Perikanan Aceh Tengah diperoleh informasi bahwa terjadi penurunan populasi kuda gayo yang cukup drastis dari tahun 2010-2014. Analisis eksponensial menunjukkan kuda gayo

terancam punah pada tahun 2037. Pengurangan jumlah tersebut disebabkan oleh tingginya permintaan daging kuda tanpa disertai peningkatan populasi. Di samping itu, kemurnian genetiknya berkurang karena perkawinan silang dengan rumpun kuda lain.

Pengetahuan tentang organ reproduksi dan fungsi fisiologisnya merupakan pengetahuan dasar yang penting untuk menunjang keberhasilan aplikasi *assisted reproductive technology* (ART). Perbedaan ukuran tubuh kuda gayo dengan kuda lainnya (seperti kuda arab dan *thoroughbred*) memungkinkan adanya perbedaan morfologi dan morfometri organ reproduksi kuda gayo. Informasi dan literatur tentang morfologi dan morfometri organ reproduksi pada kuda gayo belum pernah dilaporkan. Penelitian dasar ini sangat perlu dilakukan untuk memperoleh data dasar sebagai acuan penerapan teknologi reproduksi berbantuan dan penanganan berbagai kasus reproduksi dalam upaya meningkatkan populasi kuda gayo.

**MATERI DAN METODE**

**Anatomi Organ Reproduksi**

Organ reproduksi kuda gado betina yang telah dewasa kelamin (n= 3) diperoleh dari Kabupaten Aceh Tengah. Koleksi organ reproduksi diperoleh dari kuda gado betina yang dipotong karena trauma yang tidak dapat disembuhkan. Pada awal pelaksanaan, pemisahan organ reproduksi yang diperoleh segera setelah pemotongan dari jaringan lain, kemudian disusun sesuai dengan posisi normal dalam tubuh. Pengamatan makroskopis organ reproduksi kuda gado meliputi pengamatan morfologi (bentuk dan konsistensi) dan morfometri (diameter, panjang, tebal, dan berat). Pengukuran diameter, panjang, dan tebal terhadap masing-masing organ menggunakan pita ukur dan jangka sorong dengan satuan sentimeter (cm). Berat ovarium kiri dan kanan ditimbang setelah dipisahkan dari jaringan lainnya menggunakan timbangan digital dengan satuan gram (g). Ovarium difiksasi dalam larutan paraformaldehid 4% untuk pemeriksaan histologis. Selanjutnya, dilakukan proses pewarnaan hematoxilin eosin (HE) untuk melihat struktur umum sel dan jaringan, dan pewarnaan *Masson's trichome* (MT) untuk melihat struktur jaringan ikat dalam suatu organ. Hasil jaringan ikat akan berwarna hijau-biru.

**Ultrasonografi Uterus**

Tiga ekor kuda gado betina dewasa kelamin yang ditandai dengan adanya korpus luteum digunakan dalam

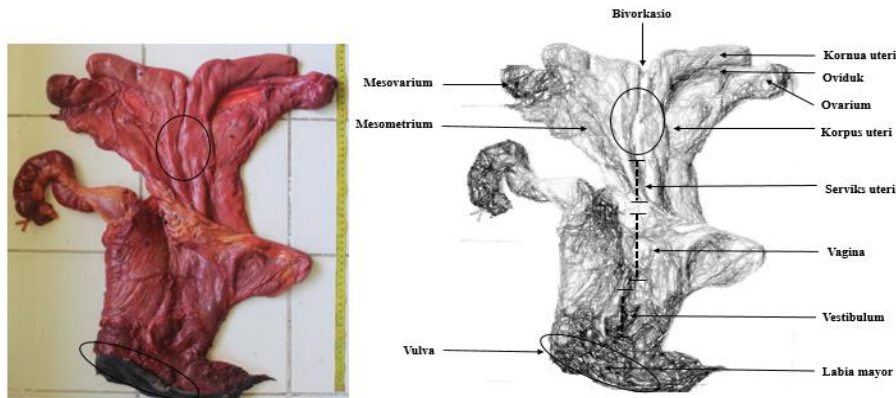
penelitian ini. Kuda tersebut diperoleh dari Kabupaten Aceh Tengah, Provinsi Aceh. Organ reproduksi kuda gado diamati setiap hari selama tiga siklus estrus menggunakan *ultrasound* (ALOKA SSD-500, Aloka Co.Ltd, Japan) yang dilengkapi *linear probe*. *Probe* dilumuri *KY-jelly* dan dimasukkan ke dalam rektum untuk mengamati gambaran *ultrasound* organ reproduksi. Diameter organ reproduksi diukur menggunakan *built-in caliper* pada *ultrasound*. Hasil pengamatan gambaran uterus dicetak dengan printer (SONY, UP-895 MD, Video Graphic Printer, Japan). Parameter yang diamati adalah diameter serviks, korpus, dan kornua uterus.

**Analisis Data**

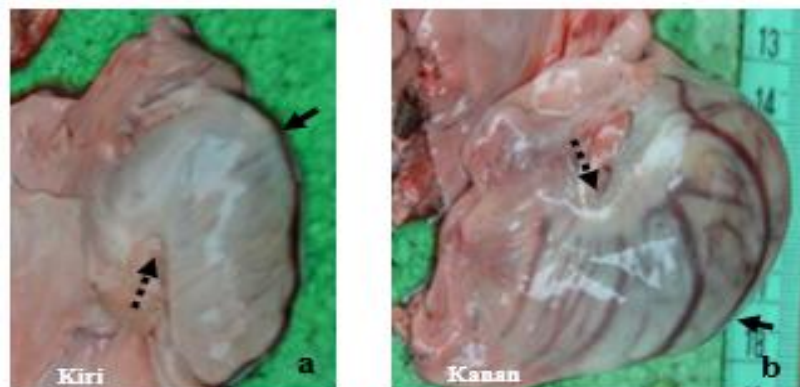
Data hasil pengukuran organ reproduksi kuda gado betina ditabulasi dalam bentuk rata-rata dan simpangan baku. Data diameter uterus selama siklus estrus disajikan dalam bentuk grafik.

**HASIL DAN PEMBAHASAN**

Organ reproduksi kuda gado betina terdiri atas ovarium dan saluran reproduksi yang terdiri atas oviduk, uterus (kornua, korpus, dan serviks), vagina, dan vulva (Gambar 1). Secara umum, kelengkapan organ reproduksi kuda gado betina sama dengan kuda lain dengan morfometri organ reproduksi lebih kecil. Panjang total traktus reproduksi kuda gado betina dari labia sampai apeks kornua adalah 48,00±1,00 cm, sementara pada kuda lain 50-60 cm (Morel, 2008).



**Gambar 1.** Saluran reproduksi kuda gado betina



**Gambar 2.** Ovarium kuda gado (a dan b= Ovarium saat pertengahan siklus estrus, tanda panah= Hilus, tanda panah putus-putus= *Fossa ovulatori*)

Kemungkinan hal ini disebabkan oleh perbedaan ras kuda melalui pengamatan di Wales, Inggris (Morel, 2008). Morfometri organ reproduksi kuda gaido betina disajikan pada Tabel 1.

Bentuk anatomi ovarium pada dasarnya sama, namun demikian terjadi variasi sesuai dengan siklus estrusnya (Samuelson, 2007). Perubahan yang dinamis tersebut berkaitan dengan keberadaan folikel dan korpus luteum dengan bentuk dasar ovarium yang sama menyerupai ginjal. Kuda gaido tidak mengenal musim kawin sehingga perubahan bentuk ovarium menjadi lebih dinamis. Pada saat fase folikuler dan pasca-ovulasi bentuk ovarium seperti ginjal jelas terlihat (Gambar 2), sedangkan pada fase luteal tidak terlihat seperti ginjal. Ovulasi hanya terjadi melalui *fossa ovulatori* dengan pembentukan korpus luteum ke arah medial ovarium. Hal ini membedakannya dengan ovarium sapi, ovulasi dapat terjadi pada semua permukaan ovarium sehingga korpus luteum mudah dipalpsi secara per rektal. Dinamika pertumbuhan folikel dan korpus luteum pada kuda dapat diamati dengan akurat menggunakan ultrasonografi (Donadeu dan Ginther, 2002; Cox *et al.*, 2009; Alves *et al.*, 2016).

Arifiantini (2006) menemukan bahwa berat ovarium kuda lokal di Indonesia tidak berbeda antara kiri dan kanan. Namun, pada penelitian ini ditemukan bahwa ovarium kanan lebih berat (24,43±0,83 g) dibandingkan yang kiri (19,07±7,70 g). Perbedaan ini berkaitan dengan status siklus estrusnya terutama keberadaan folikel dan korpus luteum (Tabel 2). Morel (2008) menyatakan selama di luar musim kawin ovarium kuda tidak aktif, konsistensinya keras dengan ukuran panjang ovarium 2-4 cm dan tebal 2-3 cm serta tidak ada perkembangan folikel. Ketika tahapan seksualnya aktif, kuda berada pada musim kawin, terjadi peningkatan ukuran panjang 6-8 cm dan tebal ovarium 3-4 cm. Hal ini menjelaskan bahwa ukuran dan berat ovarium dipengaruhi oleh pertumbuhan folikel dan korpus luteum selama siklus estrus.

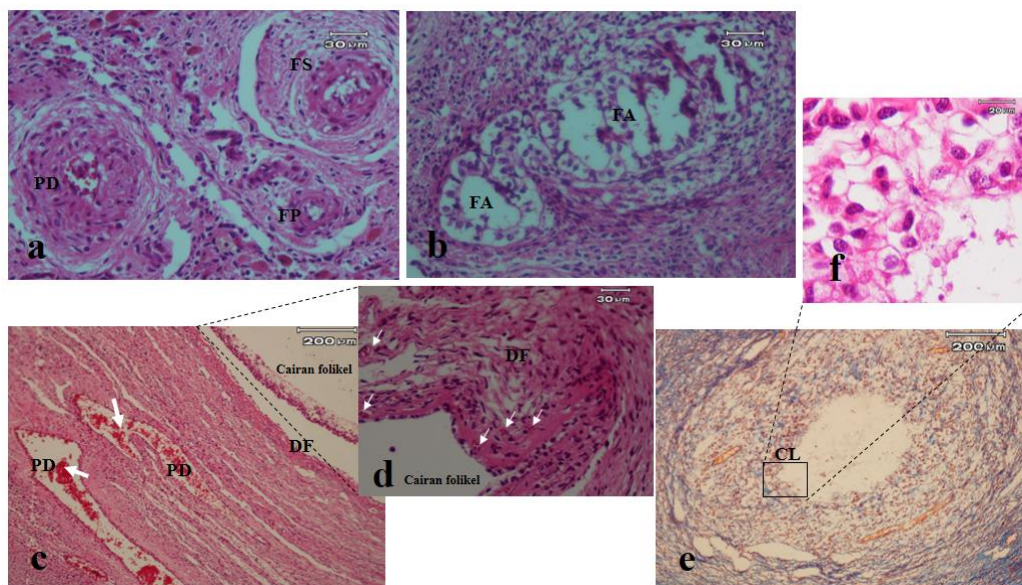
Secara histologis, tidak ada perbedaan struktur ovarium kuda gaido betina dengan kuda lain. Struktur organ ovarium kuda gaido terdiri atas korteks dan medula (Morel, 2008). Bagian korteks banyak dijumpai folikel yang dikelilingi pembuluh darah, folikel dengan berbagai tahapan perkembangan, folikel yang tumbuh sehat, folikel yang atresi, dan *corpus albicans* (Gambar 3), sedangkan pada bagian medula banyak terdapat jaringan penunjang.

**Tabel 1.** Morfometri organ reproduksi kuda gaido betina

Nama organ	Diameter (cm)	Panjang (cm)	Tebal (cm)	Berat total (g)
Oviduk	0,37±0,01	17,33±0,00	-	-
Kornua uterus	4,08±0,12	21,00±0,47	-	-
Korpus uterus	7,17±0,76	17,50±0,50	-	-
Serviks uterus	3,33±0,29	6,50±0,50	-	-
Vagina	7,00±0,50	9,67±2,08	-	-
Vestibulum	4,33±0,58	6,33±1,53	-	-
Vulva	2,17±0,29	6,83±0,29	-	-

**Tabel 2.** Perbedaan morfometri ovarium kuda gaido berdasarkan posisi

Posisi	Ovarium			
	Diameter (cm)	Panjang (cm)	Tebal (cm)	Berat (g)
Kiri (n= 3)	5,83±0,76	5,60±2,87	2,98±0,85	19,07±7,70
Kanan (n= 3)	7,33±1,53	5,90±1,68	3,61±0,40	24,43±0,83



**Gambar 3.** Gambaran histologis ovarium kuda gaido (a, c, d= Berbagai tingkat perkembangan folikel; b= Folikel yang mengalami atresi; e= Korpus luteum; f= Sel-sel luteinisasi; FP= Folikel primer; FS= Folikel sekunder; DF= Folikel de Graaf; FA= Folikel atresi; CL= Korpus luteum; PD= Pembuluh darah; tanda panah= Eritrosit; a-d, f= Pewarnaan HE; e= Pewarnaan MT).

Terdapat folikel primordial yang dikelilingi oleh selapis sel pregranulosa yang berbentuk pipih (Cushman *et al.*, 2000). Folikel ini akan berkembang menjadi folikel primer yang ditandai dengan adanya perubahan bentuk dari satu lapis sel pregranulosa yang berbentuk pipih menjadi sel granulosa yang berbentuk kuboid (Cushman *et al.*, 2000; Guerin 2003). Bertambahnya lapisan sel kuboid menunjukkan folikel primer telah berkembang menjadi folikel sekunder tersusun dua atau lebih lapisan sel-sel granulosa, dan terbentuknya sebuah membran (zona pelusida) yang mengelilingi oosit (Cushman *et al.*, 2000). Folikel sekunder belum memiliki antrum folikel dan disebut sebagai folikel preantral (Guerin, 2003). Pertumbuhan lanjut akan membentuk folikel tertier (folikel antral) ditandai dengan lima lapis sel granulosa yang mengelilingi oosit memiliki antrum folikuli dan sel teka eksterna mengelilingi folikel (Cushman *et al.*, 2000). Diameter folikel semakin meningkat akibat adanya proliferasi sel granulosa dan sel teka, serta pembentukan antrum folikuli yang semakin membesar karena peningkatan produksi cairan folikuli sehingga oosit terdesak ke bagian tepi folikel. Dinding folikel semakin menipis dan menjadi stigma yang nantinya akan robek pada saat ovulasi. Folikel yang terbentuk pada kondisi ini disebut folikel de Graaf (Hafez dan Hafez, 2000). Menurut Smok dan Rojas (2010), saat mulai estrus jumlah folikel antral pada ovarium kuda lebih dari sepuluh, dan ketika estrus terlihat satu folikel dominan dengan ukuran  $46 \pm 4$  mm. Pada akhir estrus terlihat satu folikel yang mengalami hemoragi, ditambah satu atau dua folikel kecil (2 mm). Folikel yang sehat tergantung pada keberadaan banyaknya jaringan kapiler pada bagian dalam dinding sel teka sehingga oksigen dan nutrisi dapat diangkut ke dalam folikel terutama di kumulus oosit kompleks (Watson dan Al-zabi, 2000). Setelah ovulasi, jaringan folikel de Graaf akan membentuk masa padat yang disebut korpus luteum. Pada awal diestrus awal terdapat korpus luteum dengan ukuran 43-60 mm dan beberapa folikel antral ( $6 \pm 1$ ) (Smok dan Rojas, 2010).

Sebagian besar folikel atresi karena vaskularisasi yang rendah dalam folikel transisi, bersama dengan indeks proliferasi yang rendah, serta rendahnya kandungan protein *vascular endothelial growth factor* (VEGF) dan steroid folikel (Watson dan Al-zabi, 2000). Tanda-tanda awal terjadinya atresi folikel ditandai dengan hilangnya lapisan dalam vaskular (Hay *et al.*, 1976). Rendahnya vaskularisasi ditandai dengan dinding folikel yang tampak pucat, dan ini telah dilaporkan sebagai tanda atresi folikel pada kuda (Kenney *et al.*, 1979; Mlodawska dan Okolski, 1997). Ferreira-Dias *et al.* (2006) menyatakan bahwa informasi tentang vaskularisasi struktur reproduksi dalam ovarium dan regulasinya penting diketahui.

Tuba Fallopii atau oviduk merupakan saluran kecil yang berkelok-kelok, menghubungkan ovarium dengan kornua uterus. Hasil pengukuran panjang oviduk kuda gado adalah  $17,33 \pm 0,00$  cm, lebih kecil dari yang dilaporkan Arifiantini, (2006) yaitu  $22,7 \pm 1,1$  cm pada

kuda di Indonesia dan 25-30 cm pada kuda di luar negeri (Morel, 2008). Menurut Samuelson (2007) mukosa oviduk ditutupi oleh epitel silindris, memiliki kinosilia dan mikrovili, yang berfungsi membantu pergerakan sel telur dan spermatozoa serta sekresi oviduk berperan dalam proses kapasitas spermatozoa. Oviduk yang tersumbat dan salpingitis dapat memengaruhi kesuburan pada kuda (Saltiel *et al.*, 1986). Kondisi tersebut dapat diterapi dengan *flushing* oviduk terutama pada kuda subfertil tanpa mengidentifikasi penyebab kegagalan reproduksi pada kuda (Bennet *et al.*, 2002).

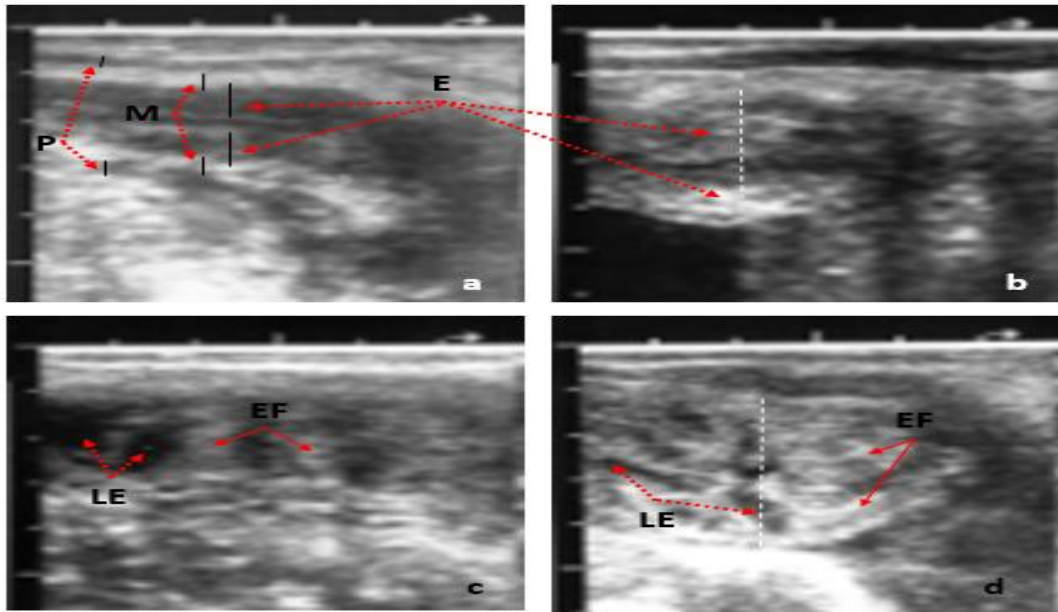
Uterus kuda merupakan organ muskular berbentuk Y, terdiri atas serviks, korpus, dan sepasang kornua uterus. Kuda gado memiliki panjang serviks sekitar  $6,50 \pm 0,50$  cm dengan diameter  $3,33 \pm 0,29$  cm. Panjang serviks uterus kuda gado ini lebih pendek dibandingkan kuda lain di Indonesia yaitu  $8,0 \pm 1,0$  cm (Arifiantini, 2006) dan kuda Eropa yaitu 7-8 cm (McDonald dan Pineda, 1989) dengan diameter sama pada kuda lain (McDonald dan Pineda, 1989; Arifiantini, 2006). Serviks menghasilkan lendir tebal dan lengket selama fase luteal dan kebuntingan berfungsi untuk mencegah infeksi uterus sedangkan pada saat estrus serviks terbuka dan berlendir transparan (Pycock, 1993; Pycock, 2006). Dengan demikian serviks berperan penting dalam mencegah endometritis yang merupakan penyebab utama kegagalan reproduksi pada induk kuda (McCue, 2008; Woodward dan Troedsson, 2014). Endometritis umumnya ditandai adanya hiperemi yang kadang disertai leleran nanah pada lubang serviks eksternal (McCue, 2008).

Hasil pengukuran panjang korpus dan kornua uterus kuda gado berturut-turut adalah  $17,50 \pm 0,50$  cm dan  $21,00 \pm 0,47$  cm, lebih panjang dibandingkan korpus dan kornua uterus pada kuda lainnya di Indonesia yaitu  $14,8 \pm 0,7$  cm dan  $7,4 \pm 1,9$  cm (Arifiantini, 2006), tetapi sama dengan kisaran panjang kornua uterus kuda Eropa yaitu 15-25 cm (McDonald dan Pineda, 1989). Menurut Morel (2008), kisaran panjang korpus uterus kuda adalah 18-20 cm dan diameter 8-12 cm. Kornua uterus memiliki panjang sekitar 25 cm, dan mengecil dari 4-6 cm sampai 1-2 cm ketika mendekati oviduk. Ukuran uterus dipengaruhi oleh umur dan jumlah kelahiran. Kuda tua multipara cenderung memiliki uterus yang lebih besar. Jenis uterus kuda adalah *simplex bipartitus*, karena memiliki ukuran korpus uterus yang relatif lebih besar dibandingkan kornua uterus. Perubahan diameter uterus kuda selama siklus estrus dipengaruhi oleh perubahan ketebalan endometrium sebagaimana hasil pengamatan menggunakan ultrasonografi pada uterus (Gambar 4). Pola perubahan ketebalan endometrium sangat dinamis mengikuti siklus estrus (Gambar 5). Penebalan pada saat estrus berhubungan dengan produksi lendir estrus di endometrium yang ditunjukkan dengan gambaran ultrasonografi endometrium menebal dengan ekogenisitas rendah. Hal ini teramati jelas pada saat estrus baik pada kuda dengan siklus estrus 21 atau 24 hari. Diameter uterus maksimum pada kuda dengan siklus estrus 21 hari

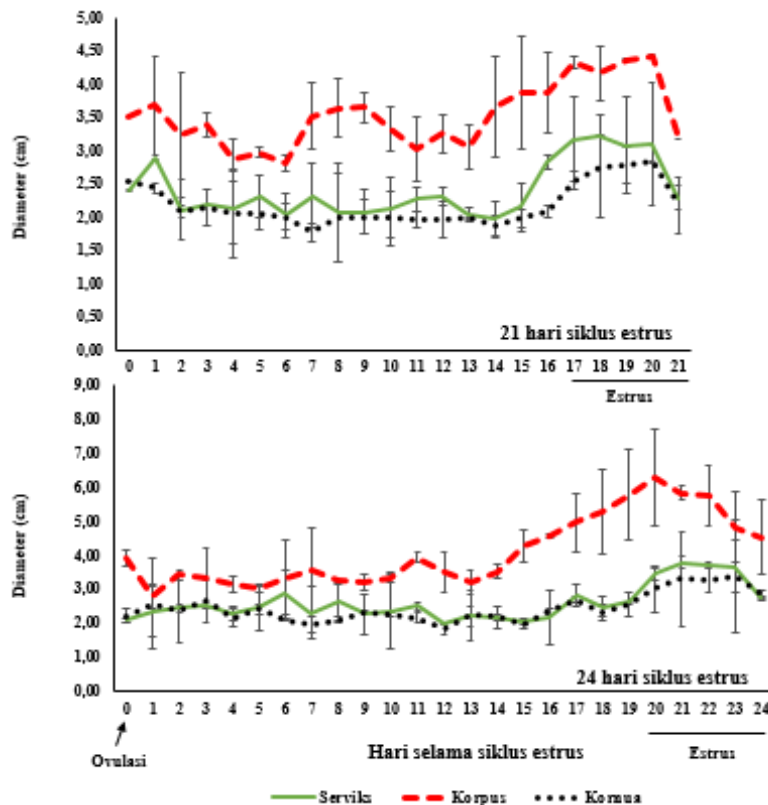
masing-masing pada serviks; korpus; dan kornua adalah  $3,22 \pm 0,01$ ;  $4,43 \pm 0,01$ ; dan  $2,83 \pm 0,01$  cm. Kuda dengan panjang siklus estrus 24 hari memiliki diameter uterus maksimum masing-masing pada serviks; korpus; dan kornua adalah  $3,78 \pm 0,16$ ;  $6,30 \pm 1,41$ ; dan  $3,38 \pm 1,68$  cm. Menurut Adam *et al.* (1987) volume cairan intra-uterus lebih tinggi selama estrus. Tingginya produksi cairan uterus dipengaruhi oleh perubahan hormon terutama estrogen. Estrogen menyebabkan

terjadinya pembengkakan dan peningkatan lipatan dalam endometrium (Gastal *et al.*, 2007).

Kuda gado memiliki panjang vagina  $9,67 \pm 2,08$  cm dan diameter  $7,00 \pm 0,50$  cm jauh lebih kecil dibanding kuda luar negeri (18-23 cm dan 10-15 cm) (Morel, 2008). Sebelumnya, Arifiantini (2006) melaporkan panjang vagina kuda di Indonesia memiliki kisaran yang sama dengan kuda luar negeri yakni  $23 \pm 3,4$  cm. Hal ini sangat berbeda dengan temuan saat ini. Perbedaan ini



**Gambar 4.** Ultrasonografi uterus kuda gado (a, b= Saat tidak estrus; c, d= Saat estrus; a, c= Potongan memanjang; b, d= Potongan melintang; P= Perimetrium; M= Miometrium; E= Endometrium; LE= Lendir estrus; EF= Endometrial fold)



**Gambar 5.** Perubahan diameter serviks, korpus, dan kornua uterus kuda gado betina selama siklus estrus

karena koleksi organ tanpa memperhatikan ras sehingga data tersebut belum dapat mewakili ukuran organ reproduksi pada kuda lokal di Indonesia.

Vulva merupakan penghalang fisik pertama untuk pencegahan kontaminasi saluran reproduksi oleh organisme patogen. Panjang vulva kuda gado adalah  $6,83 \pm 0,29$  cm dan diameter  $2,17 \pm 0,29$  cm. Ukuran vulva tidak berpengaruh terhadap kesehatan reproduksi, tetapi konfirmasi perineum yang buruk menyebabkan uterus mudah terkontaminasi. Menurut Pascoe (1979) konformasi perineum optimal terdiri atas vulva dengan posisi hampir vertikal (dengan kemiringan  $< 10^\circ$ ), sekitar 2/3 dari vulva di bawah panggul. Formulasinya disebut *Caslick index*, digunakan untuk memprediksi masalah reproduksi yang berkaitan dengan konformasi perineum. Konformasi perineum yang buruk biasanya bersifat diwariskan pada kuda *thoroughbred* (Pascoe, 1979). Malkonfirmasi dari perineum merupakan predisposisi terjadinya pneumovagina (*wind-sucking*) dan urinovagina (Morel, 2008), sehingga memungkinkan mikroorganisme berbahaya masuk ke saluran reproduksi dan merupakan prekursor endometritis yang menyebabkan infertilitas. Klitoris adalah struktur berbentuk tumbol kecil yang terletak dalam labia dan lantai vulva. Klitoris dapat terlihat jelas pada kuda dalam keadaan estrus ketika ada penonjolan vulva (*winking*) dan diikuti urinasi. Vestibula adalah bagian internal vulva dan memanjang ke dalam sekitar  $6,33 \pm 1,53$  cm pada kuda gado. Penghubung dari vestibula dan vagina adalah himen, merupakan suatu lipatan jaringan sekitar 6-8 cm di dalam vulva (McCue, 2008). Kelenjar yang terdapat di dalam vestibula menyekresikan lendir yang melumasi dan melindungi vulva dan vagina.

## KESIMPULAN

Morfometri organ reproduksi kuda gado betina lebih kecil dibanding kuda lain dengan bentuk ovarium yang lebih dinamis dan terdapat perubahan diameter uterus selama siklus estrus akibat perubahan ketebalan endometrium.

## UCAPAN TERIMA KASIH

Penulis mengucapkan terima kasih kepada Direktorat Riset dan Pengabdian Masyarakat Direktorat Jenderal Penguatan Riset, Teknologi dan Pendidikan Tinggi Kementerian Riset, Teknologi dan Pendidikan Tinggi yang telah mendanai penelitian ini melalui Skim Penelitian Disertasi Doktor Nomor: 025/SP2H/LT/DRPM/II/2016, tanggal 17 Februari 2016 dan Disnakk Aceh Tengah yang telah banyak membantu peneliti dalam proses pengumpulan sampel penelitian.

## DAFTAR PUSTAKA

Adams, G.P., J.P. Kastelic, D.R. Bergfelt, and O.J. Ginther. 1987. Effect of uterine inflammation and ultrasonically-detected uterine pathology on fertility in the mare. **J. Reprod. Fertil.** 35:445-454.

- Alves, K.A., B.G. Alves, G.D.A. Gastal, S.G.S. de Tarso, M.O. Gastal, J.R. Figueiredo, M.L. Gambarini, and E.L. Gastal. 2016. The mare model to study the effect of ovarian dynamic on preantral follicle. **PLoS ONE.** 11(2):1-18.
- Arifiantini, I. 2006. *Preservasi Semen dengan Modifikasi Pengencer dan Krioprotektan untuk Inseminasi Buatan pada Kuda. Disertasi.* Institut Pertanian Bogor. Bogor.
- Bennett, S., R. Griffin, and W. Rhoads. 2002. Surgical evaluation of oviductal disease and potency in the mare. **Proc. Am. Assoc. Equine Pract.** 48:347-349.
- Cox, T.J., E.L. Squires, and E.M. Carnevale. 2009. Effect of follicle size and follicle-stimulating hormone on ovulation on ovulation induction and embryo recovery in the mare. **JEVS.** 29(4):213-218.
- Cushman, R.A., V.S. Hedgpeth, S.E. Echterkamp, and J.H. Britt. 2000. Evaluation of number of microscopic and macroscopic follicles in cattle selected for twinning. **J. Anim. Sci.** 78(6):1564-1567.
- Donadeu, F.F. and O.J. Ginther. 2002. Follicular waves and circulating concentrations of gonadotrophins, inhibin and oestradiol during the anovulatory season in mares. **Reproduction.** 124:875-885.
- Ferreira-Dias, G., P.P. Bravo, L. Mateus, D.A. Redmer, and J.A. Medeiros. 2006. Microvascularisation and angiogenic activity of equine corpora lutea throughout the estrous cycle. **Domes. Anim. Endocrinol.** 30:247-259.
- Gastal, E.L., J.C.F. Jacob, M.O. Gastal, and O.J. Ginther. 2007. Accumulation of fluid in the infundibulum during the estrous cycle in mares. **JEVS.** 27(6):251-259.
- Guerin, J.F. 2003. Folliculogenesis and Ovulation. [http://www.gfmer.ch/Books/Reproductive\\_health/Folliculogenesis\\_and\\_ovulation.html](http://www.gfmer.ch/Books/Reproductive_health/Folliculogenesis_and_ovulation.html).
- Hafez, B. and E.S.E. Hafez. 2000. *Anatomy of Female Reproduction. In Reproduction in Farm Animals.* Hafez, B. and E.S.E. Hafez (Eds.). 5<sup>th</sup> ed. Lippincott Williams and Wilkins, USA.
- Hay, M.F., D.G. Cran, and R.M. Moor. 1976. Structural changes occurring during atresia in sheep ovarian follicles. **Cell Tissue Res.** 169:515-529.
- Kenney, R.M., W. Condon, V.K. Ganjam, and C. Channing. 1979. Morphological and biochemical correlates of equine ovarian follicles as a function of their state of viability or atresia. **J. Reprod. Fertil.** 27:163-171.
- McCue, P.M. 2008. The problem mare: Management philosophy, diagnostic procedures, and therapeutic options. **JEVS.** 28(11):619-625.
- McDonald, L.E. and N.H. Pineda. 1989. **Veterinary Endocrinology and Reproduction.** 4<sup>th</sup> ed. Lea and Febiger, London.
- Mlodawska, W. and A. Okolski. 1997. Equine oocyte-cumulus morphology as affected by follicular size. **Equine Vet. J.** 25:38-42.
- Morel, M.C.G.D. 2008. **Equine Reproductive Physiology, Breeding and Study Management.** 3<sup>rd</sup> ed. CABI, Cambridge, Amerika.
- Pascoe, R.R. 1979. Observations on the length and angle of declination of the vulva and its relation to fertility in the mare. **J. Reprod. Fertil.** 27:299-305.
- Pycock, J.F. 1993. Cervical function and uterine accumulation in mares. **Equine Vet. J.** 25:191.
- Pycock, J.F. 2006. How to maximize the chances of breeding successfully from the older maiden mare. **Proc. Am. Assoc. Equine Pract.** 52:245-249.
- Saltiel, A., R. Paramo, C. Murcia, and J. Tolosa. 1986. Pathologic findings in the oviducts of mares. **Am. J. Vet. Res.** 47:594-597.
- Samuelson, D.A. 2007. **Textbook of Veterinary Histology.** Saunders Elsevier Inc., Missouri.
- Smok, S.C. and R.M. Rojas. 2010. Follicular-stromal interaction in mare ovary during the reproductive cycle. **Int. J. Morphol.** 28(3):697-701.
- Townson, D.H. and O.J. Ginther. 1989. Ultrasonic characterization of follicular evacuation during ovulation and fate of the discharged follicular fluid in mares. **Anim. Reprod. Sci.** 20:131-141.
- Watson, E.D. and M.O. Al-z'abi. 2002. Characterization of morphology and angiogenesis in follicles of mares during spring transition and the breeding season. **Reproduction.** 124:227-234.
- Woodward, E.M. and M.H.T. Troedsoo. 2014. Endometritis in old mares. **Pferdeheilkunde.** 30:53-56.